FORDYPNINGSOPPGAVE VED INSTITUTT FOR SMÅDYRSYKDOMMER
NORGES VETERINÆRHØGSKOLE

PROGRESSIV ATAKSI HOS UNGE JACK RUSSELL TERRIERE

av
Rannveig Boman
Kull-96

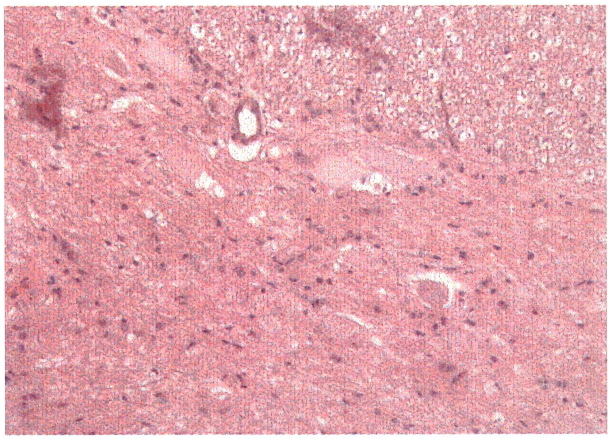

Veileder professor Lars Moe

OSLO 2002

FORORD 2
SAMMENDRAG 3
SUMMARY 3
DEFINISJONER 4
INNLEDNING 5
1.1 Forekomst av progressiv cerebellær ataksi hos fox terrier og jack russell terrier 5
1.2 Ataksi. 5
1.2.1 Generelt 5
1.2.2 Sensorisk ataksi 6
1.2.3 Vestibulær ataksi 6
1.2.4 Cerebellær ataksi 7
Cerebellums anatomi og funksjon 7
1.3 Kliniske funn ved ulike former for ataksi 9
1.3.1 Sensorisk ataksi 9
1.3.2 Vestibulær ataksi 10
1.3.3 Cerebellær ataksi 10
1.3.4 Ataksi beskrevet hos unge fox terriere og jack russell terriere 11
KASUISTIKK 12
2.1 Materiale 12
2.2 Metoder 12
2.3 Anamnese 12
2.4 Kliniske funn 13
2.4.1 Neurologisk undersøkelse 13
2.5 Laboratorieresultater 14
2.5.1 Hematologi og serumbiokjemi 14
2.5.2 Urinundersøkelse 14
2.6 Røntgenundersøkelse 14
2.7 Computertomografi-undersøkelse (CT) 14
2.8 Patoanatomisk undersøkelse 15
2.8.1 Makroskopisk undersøkelse 15
2.8.2 Mikroskopisk undersøkelse 15
DISKUSJON 17
3.1.Vurdering av histopatologiske funn 17
3.2 Mulige årsaker til progressiv ataksi hos jack russell terrier. 17
3.3 Sammenheng mellom histopatologiske funn og kliniske tegn 19
3.4 Arvelighet og etisk vurdering. 19
TABELLER 22
FIGURER 24
REFERANSER 29

FORORD

Takk til veileder professor Lars Moe for stødig og oppmuntrende veiledning underveis.
En stor takk til en engasjert professor Inge Bjerkås ved Institutt for morfologi, genetikk og akvatisk biologi for mange timers hjelp til de patologiske undersøkelsene.
En takk går også til Lena Kjempengren for nyttig informasjon om de to hundene i kasuistikken.

SAMMENDRAG

Ataksi er et tegn på spesifikk sensorisk dysfunksjon. Den blir inndelt i tre anatomiske kategorier: sensorisk, vestibulær og cerebellær. Årsaker og kliniske funn ved de ulike kategoriene blir beskrevet i oppgavens første del.

Oppgavens andre del er en kasuistikk av to unge kullsøsken av rasen parson jack russell terrier med progressiv ataksi. De kliniske funnene var hovedsakelig slengende og hypermetriske bakbensbevegelser. Hundene ble født i 1999, og det er første gang sykdommen er registrert hos denne rasen i Norge. På grunn av en antatt dårlig prognose ble hundene avlivet og obdusert ved 11 måneders alder. De patologiske funnene var konsentrert i sentralnervesystemet i form av vakuolisering, degenerasjon av nervefibre og gliose.

Sykdommen er antatt å være arvelig. Nedarvingen skal være autosomal og recessiv. Per i dag finnes ingen metode til å registrere friske bærere av sykdommen.

SUMMARY

Ataxia is a sign of specific sensory dysfunction. It can be classified in three major anatomic categories: sensory, vestibular and cerebellar. Causes and clinical signs in these categories are described in the first part of the study.

The second part of the study is a case study of two young Parson Jack Russell terriers, brother and sister, with progressive ataxia. Major diagnostic findings in these two dogs included hypermetria in the pelvic limbs, and swaying of the trunk. The dogs were born i 1999, and it's the first time the disorder is described in this breed in Norway. Because of a presumed bad prognosis, the dogs were put to sleep and dissected by the age of 11 months. The pathological changes were located in the sentral nerve system. There were vacuolisation, degeneration of nerve fibers and gliosis.

The disorder are presumed hereditary. An autosomal recessive inheritance is suspected. There are no method for detecting the gene-carriers for the present.

DEFINISJONER

Ataksi: Tap av koordinasjon, uten spastisitet, parese eller ufrivillige bevegelser.

Demyelinisering: Selektivt myelinhenfall hvor aksonet initialt er bevart.

Det vestibulære system: Inkluderer det vestibulære organ, bestående av *sacculus, utricculus* og de semisirkulære kanaler, og den vestibulære grenen av *n. vestibulococchlearis*. Det vestibulære systemet er det primære sensoriske systemet som opprettholder dyrets balanse og normale orientering. Systemet er ansvarlig for til enhver tid å bevare posisjonen til øyne, kropp og ekstremiteter i forhold til posisjon og bevegelse av hodet

Dysmetri: Nedsatt evne til å dirigere eller begrense bevegelser. Ses i form av hyper- og/eller hypometri. Karakteristisk for cerebellær skade.

Gliose: Hypertrofi og proliferasjon av astrocytter på grunn av skade på omgivende vev i sentralnervesystemet.

Hypermetri: Ataksi hvor utslagene er større enn nødvendig.

Hypometri: Ataksi hvor utslagene er mindre enn nødvendig.

Intensjonstremor: Skjelvinger som oppstår når hunden initierer en ny bevegelse. Viktig symptom på cerebellær skade.

Nystagmus: Spontane, ufrivillige, raske, rytmiske bevegelser av øynene, enten horisontalt, diagonalt eller roterende.

Progressiv ataksi: Ataksi som forverres over tid.

Proprioseptiv sans: Stillingssans eller leddbevissthet, dvs evne til å vite hvor for eksempel et lem befinner seg uten å kunne se det.

Sensorisk ataksi: Ataksi oppstått på grunn av nedsatt proprioseptiv sans.

Strabismus: Skjeling, endring av øyets normale posisjon.

Trunkal ataksi: Kroppen svaier fra side til side.

Wallersk degenerasjon: Degenerasjon av både en nervefiber og dens myelinskjede.

Forskjellen på parson jack russell terrier og jack russell terrier:
Parson jack russell terrier har vært registrert i Norge siden 1992. Den skal i følge rasebeskrivelsen blant annet være høybent. Rasen er godkjent i alle lands kennelklubber.
Jack Russel terrier ble først registrert i Norge i januar 2002. Den finnes i en rekke varianter, men skal i følge rasebeskrivelsen være kortbent.

INNLEDNING

1.1 Forekomst av progressiv cerebellær ataksi hos fox terrier og jack russell terrier

Cerebellær ataksi ble første gang observert i Sverige i 1941 hos glatt-hårete fox terrier valper av engelske blodslinjer. (1) Senere har flere kull av rasen blitt beskrevet med liknende symptomer. (2) I 1973 beskrev Hartley og Palmer to tilfeller av ataksi hos unge Jack Russell terriere i England.(3) De påstod samtidig at symptomer liknende de Bjørk og medarbeidere hadde beskrevet hos fox terrier tidligere var observert hos jack russell terriere i England over en periode på flere år.

I år 2000 ble det observert to parsson jack russell terriere som var oppdrettet i Norge med tegn på progressiv ataksi. I tillegg til disse er det rapportert om et liknende tilfelle på en ung jack russell terrier i Hannover.(4) Dette er foreløpig de siste tilgjengelige observasjoner gjort av sykdommen på denne hunderasen..

Det er fremsatt en hypotese om at sykdommen hos disse to hunderasene er hereditær.(1,2,3) Nedarvingen er antatt å være autosomal og recessiv.

1.2 Ataksi.

1.2.1 Generelt

Ataksi defineres som tap av koordinasjon, uten spastisitet, parese eller ufrivillige bevegelser, selv om hver av disse tilstandene kan ses sammen med ataksi.(5a) Den karakteriseres av bredbent stilling og ukoordinerte bevegelser av hode, kropp eller ekstremiteter.(5b) Kliniske symptomer oppstår når en sykdom eller tilstand interfererer med gjenkjenningen eller koordineringen av posisjonsendringer av hode, kropp eller ekstremiteter.

Ataksi er et tegn på spesifikk sensorisk dysfunksjon.(5b) Den kan klassifiseres i tre anatomiske kategorier: sensorisk, vestibulær og cerebellær. Enkelte neurologiske tegn er nyttige for å lokalisere hvor i nervesystemet skaden sitter. Disse blir beskrevet senere i oppgaven.

1.2.2 Sensorisk ataksi

Sensorisk ataksi oppstår som følge av nedsatte proprioseptive signaler fra ekstremitetene og i noen tilfeller fra kroppen.(5b)

De proprioseptive neuronene utgjør et sensorisk system som registrerer posisjon eller bevegelse i muskler, sener og ledd.(6a) Dette sensoriske systemet overfører proprioseptiv informasjon på to måter:

- Segmental refleksaktivitet og overføring av proprioseptiv informasjon til cerebellum via ulike spinocerebellære ganger i ryggmargen. På den måten får cerebellum informasjon om hvor kroppen og ekstremitetene befinner seg, både under bevegelse og når dyret står stille.
- Overføring av proprioseptiv informasjon til sensorisk område i cerebral cortex. Her bevisstgjøres de proprioseptive signalene.

Ved sykdom eller skade i ryggmargen, spinalnervene eller de perifere nervene kan det oppstå tegn på sensorisk ataksi.

1.2.3 Vestibulær ataksi

Det vestibulære system oppfatter lineær akselerasjon og roterende bevegelser av hodet.(5b) Systemet utløser ikke motorisk aktivitet, men dets sensoriske funksjon brukes til å modifisere og koordinere bevegelse. Hovedfunksjonen til det vestibulære system er å kontrollere musklene som er involvert i å opprettholde likevekt, posisjonere hodet og regulere øyebevegelser. Systemet kontrollerer for eksempel normal fysiologisk nystagmus.

To typer sensoriske reseptorer er lokalisert i den vestibulære labyrinten i det indre øret.(5b) Reseptorenes funksjon er å registrere lineær og roterende aksellerasjon samt hodets posisjon i forhold til tyngdekraften. Denne informasjonen overføres til hjernen via *n. vestibularis*, som er en gren av hjernenerve VIII, *n. vestibulocochlearis*.

Aksoner fra *n. vestibularis* ender hovedsakelig på en av fire vestibulære kjerner som sitter dorsalt på den forlengede marg i nærheten av fjerde ventrikkel.(5c) Noen av aksonene går direkte til cerebellum via dens stilksystem og utgjør den vestibulocerebellære gangen. Fra de vestibulære kjernene går det baner videre til ryggmargen, hjernestammen, cerebellum og cerebral cortex (Figur 1).(5b)

Årsaker til vestibulær sykdom kan blant annet være nydannelser, otitis media eller interna, inflammasjoner, traumer, polyneuropatier, degenerasjoner eller idiopatiske tilstander.(6d)

1.2.4 Cerebellær ataksi

Cerebellums anatomi og funksjon

Cerebellum er en tilnærmet globulær struktur plassert over pons og medulla oblongata og forbundet til hjernestammen av tre stilker på hver side (Figur 2).(7) Stilkene er ansamlinger av nervefibre som oppstår i midthjernen, pons og medulla og passerer inn i cerebellum. Disse er ansvarlige for at cerebellum mottar sensorisk informasjon fra det vestibulære system, basalganglier i cerebrum , ryggmargen og cerebral cortex.(5b).

Cerebellum består av to laterale masser, hemisfærene, som skilles av et sentralt bindevevsdrag, vermis.(8) To fissurer inndeler cerebellum i tre lapper: de rostrale, caudale og flocculonodulære lapper. Mindre distinkte fissurer deler cerebellum videre inn i ni lapper (Figur 2).

Cerebellum består av en sentral medulla dannet av hvit substans og en ytre cortex av grå substans.(8) Tre par nuklei er lokalisert i medulla på hver side av medialplanet. Cortex danner folder inn i medulla og i består i dette grenseområdet av tre lag av neuroner: det indre granulærlaget, det midtre purkinjecellelaget og det ytre molekylærlaget.

En av cerebellums hovedfunksjoner er å koordinere de ulike muskelgruppene i kroppen slik at bevegelsene blir presise og kontrollerte.(9d) Cerebellum mottar kontinuerlig informasjon angående pågående muskelaktivitet for å kunne korrigere og koordinere denne aktiviteten. Informasjonen om kroppens posisjon og initiering av muskelbevegelser overføres til cerebellum via kompliserte systemer:

- Informasjon om posisjon av bena og nakken overføres via spinocerebellære og cuneocerebellære baner som finnes i hvit substans i ryggmargen.

- Informasjon angående initiering av muskelbevegelse overføres fra motoriske områder i cerebral cortex og motoriske kjerner i hjernestammen .

Cerebellum bearbeider informasjonen før den igjen overføres, bla ved hjelp av purkinjeceller, til hjernestammen og cerebral cortex. På denne måten reduserer cerebellum forskjellene mellom ønskede og faktiske bevegelser. Med cerebellum ute av funksjon ville det fortsatt vært bevegelser, med de ville ha vært ukoordinerte og uten presisjon og kontroll.

Betegnelsen cerebellar ataksi sier ikke noe om hvor i cerebellum skaden er lokalisert eller hva som er den bakenforliggende årsak. De vanligste patologiske endringene i cerebellum vil derfor bli omtalt her: (8)

1. Hypoplasi: Ses i assosiasjon med in utero-hendelser og arvelige defekter hvor cerebellum ikke differensieres riktig og dermed blir mindre enn normalt. Hos katter er det vist at infeksjon med kattepestvirus i fosterlivet fører til hypoplasi av cerebellum. Hos hund har man ikke påvist noen infeksiøse årsaker til cerebellumhypoplasi, men antar at tilstanden er arvelig.

2. Atrofi: Ervervet reduksjon i cerebellær masse. Oppstår ofte som resultat av nekrose etter infarkt eller infeksjon. Atrofi kan også oppstå sekundært til flere arvelige, degenerative sykdommer i cerebellum. Disse tilfellene er vanskelige å skille fra hypoplasi, men de degenerative sykdommene er ofte av progressiv karakter i motsetning til medfødt cellebellær hypoplasi som ikke er progressiv.

3. Abiotrofi: En type degenerativ prosess som kan føre til atrofi. Neuronene utvikles normalt i starten men degenerer senere. Det antas at tilstanden er arvelig, men det er kun hos kerry blue terrier, gordon setter, irsk setter, bullmastiff og ruhåret collie at en autosomal recessiv arvegang er sannsynliggjort.

4. Transsynaptisk neuronal degenerasjon: Neuroner med aksoner som skal til eller fra celler som ikke er differensierte eller som har gjennomgått degenerasjon, vil senere degenerere selv.

5. Andre årsaker til cerebellær ataksi kan blant annet være nydannelser, som også er sett hos unge dyr, infeksjoner som for eksempel valpesyke, granulomatøs meningoencephalomyelitt, ehrlichiose, toxoplasmose og herpes virusinfeksjon eller intrakraniale skader.(6e,8)

1.3 Kliniske funn ved ulike former for ataksi

Det kan ut i fra kliniske funn være vanskelig å avgjøre hva som er den bakenforliggende årsaken til ataksi. Ataksi ble tidligere i oppgaven inndelt i tre anatomiske kategorier; sensorisk, vestibulær og cerebellær. Årsakene til sykdom eller skade i de respektive kategorier kan ofte være komplekse og skaden eller sykdommen kan interferere med flere kategorier samtidig. Flere av de kliniske funnene er ofte like ved de ulike formene for ataksi. Dette vanskeliggjør tolkningen av de kliniske funnene med henblikk på kategorisering/klassifisering av ataksien og lokalisering av sykdommen eller skaden.

Det vil ofte være nødvendig å gjennomføre tilleggsundersøkelser for å komme fram til en endelig diagnose. I enkelte tilfeller kan ikke diagnosen stilles sikkert før dyret er obdusert.

I det følgende vil kliniske funn ved de ulike formene for ataksi bli gjennomgått.

1.3.1 Sensorisk ataksi

Ataksi er hovedfunnet ved sykdom i det generelle proprioseptive systemet.(6b) Den oppstår som følge av manglende oppfattelse av bevegelse eller posisjon av kroppen og ekstremitetene i rommet. Ved observasjon av et dyr med sensorisk ataksi vil man kunne registrere følgende:

- Bredbent stilling
- Ved bevegelse svinger bena fra side til side eller krysses under buken.

- Dyret går på dorsalsiden av potene eller "koder over". Av og til ses dette samtidig med hypermetri, men hypermetrien er ikke like uttalt som ved cerebellær ataksi.
- Nedsatt respons ved testing av stillingsreaksjoner som blant annet plasserings-, hoppe- og proprioseptive reaksjoner

1.3.2 Vestibulær ataksi

Ved vestibulær ataksi skilles det mellom perifer og sentral vestibulær skade (Tabell 1).(9c) De perifere strukturene omfatter reseptorene i det indre øret og *n. vestibularis.* De sentrale strukturene består av de vestibulære kjernene i hjernestammen og den flocculonodulære lappen i cerebellum.

Ataksi på grunn av vestibulær sykdom eller skade er asymmetrisk så sant skaden ikke er bilateral.(5b) Dyret faller oftest mot den syke siden. Dette i motsetning til cerebellær ataksi, som er symmetrisk.

1.3.3 Cerebellær ataksi

Kliniske symptomer ved cerebellær ataksi gjenspeiler cerebellums funksjon i å koordinere nøyaktige muskelbevegelser, opprettholde likevekt og kontrollere kroppens stilling. Derfor vil kroniske sykdommer i cerebellum eller dens stilker kunne gi følgende karakteristiske symptomer:(5b,8)

- Dysmetri i form av hyper- eller hypometri, spesielt i bakparten.
- Bredbent stilling og gange, spesielt i bakparten.
- Trunkal ataksi
- Intensjonstremor
- Av og til nystagmus og nedsatt truerefleks.

Da cerebellum ikke initierer motorisk aktivitet er ikke parese et symptom ved cerebellumdysfunksjon.(5b) Det er også sjelden å se skjev hodeholdning eller sirkelgang.

1.3.4 Ataksi beskrevet hos unge fox terriere og jack russell terriere

Hos fox terrier og jack russell terrier starter ataxien mellom 2-6 mnd alder.(3,10d) Begge kjønn er affisert. Valpene viser ingen symptomer de første ukene etter fødsel. Senere utvikles de klassiske symptomer på cerebellær ataksi.

Sykdommen er av progressiv karakter og hundene får etter hvert store problemer med å reise seg, gå i trapper og liknende.(1,2) Hvis de lever til de når kjønnsmoden alder har ingen affiserte hunder vært i fysisk stand til å gjennomføre en paring, selv om libido tilsynelatende har vært normal.

Tilstanden i seg selv er ikke dødelig, og vil i mange tilfeller stabilisere seg. Flere hunder har levd med symptomene i flere måneder.(1,10d) Det ikke finnes noen behandling mot sykdommen og hundene blir før eller siden avlivet av etiske og dyrevernsmessige grunner.

KASUISTIKK

2.1 Materiale

Kasuistikken omhandler to unge jack russell terriere, en hannhund og en tispe, med progressiv ataksi. Hundene var kullsøsken og hadde i tillegg to søstre og en bror som ikke har vist tilsvarende symptomer. Foreldrene har også vært symptomfrie.

2.2 Metoder

Vanlige kliniske undersøkelsesmetoder ble benyttet. Patoanatomiske undersøkelser av vev ble foretatt på følgende måte: Hjernen og ryggmargen fra de to syke hundene ble fiksert i 10 % bufret formalin. Det ble fra hver hund tatt snitt fra hjernen og ulike segmenter av ryggmargen. Disse ble farget med ulike fargemetoder:(10c) Hematoxylin og eosin (HE), Luxol fast blue (LFB) til farging av proteolipidproteinet i myelinskjedene, Bodian som er en sølvimpregnering som farger aksoncytoskjelettet slik at tilstedeværelse og størrelse av aksonene kommer fram, Glial fibrillary acidic protein (GFAP) immunohistokjemi og Periodic acid- Schiff (PAS) for å se etter avleiringssykdommer.

Andre laboratorieundersøkelser av blod og urin ble foretatt med vanlige metoder for NVH's klinikker og sentrallaboratorium. Røntgen og datatomografi ble foretatt ved henholdsvis NVH og Det norske radiumhospital.

2.3 Anamnese

Hundene ble født 27. mars 1999. Hundene ble solgt og det var ved et tilfeldig besøk at oppdretter oppdaget at hundene hadde et unormalt bevegelsesmønster. Da var hundene 6 måneder gamle. Eierene hadde oppfattet bevegelsene som "valpete", men hadde reagert på hundenes bevegelse i trapper.

Hundene ble undersøkt første gang ved Norges veterinærhøyskole, NVH, 7 måneder gamle. Oppdretter, som selv var veterinær, hadde hatt hundene til observasjon i en periode. Hundene var ataktiske, spesielt i bakparten. Dette forverret seg gradvis i måneden før de kom til undersøkelse ved NVH. Hundene var i god form og virket tilsynelatende upåvirket av tilstanden.

2.4 Kliniske funn

Ved klinisk undersøkelse ved NVH var hundene i normal allmentilstand. Begge var våkne og oppmerksomme med normalt sensorium. Hundenes bevegelsesmønster var unormalt. Ved mønstring var hundene ataktiske i bakparten. De hadde slengende og hypermetriske bakbensbevegelser. Forparten hadde tilsynelatende normale bevegelser, og det var heller ingen unormale hodebevegelser. Øynene virket normale. Hannhunden viste tydeligere symptomer enn tispa.

2.4.1 Neurologisk undersøkelse

Det ble foretatt full neurologisk undersøkelse av begge hundene. Alle hjernenervefunksjonene ble undersøkt uten unormale funn. Muskeltonus var normal hos begge hundene og det var ingen tegn til muskelatrofi.

Ved undersøkelse av stillingsreaksjoner ble det konstatert nedsatt til opphørt reaksjon på trillebårøvelsen på begge sider. Det var nedsatt til opphørt propioseptiv sans og nedsatt hoppereaksjon på begge bakbena. De andre stillingsreaksjonene, ekstensjon og plassering, var normale.

Alle spinalrefleksene ble testet. Patellarrefleksen var nedsatt til normal, mens *tibialis cranialis* refleksen var normal til forøket. Disse refleksene var noe vanskelige å vurdere så funnene må vurderes med forsiktighet.
De andre spinalrefleksene, *triceps, extensor carpi radialis*, gastroknemius, fleksor, krysset extensor, anal og pannikulusrefleksene var normale.

Smerteføelelsen ble testet i hode, forben, bakben, kropp, perineum og hale ved å klype med peang/prikke med spiss gjenstand. Reaksjonene på smerte og berøring var adekvate og normale på begge sider.

De neurologiske symptomene progredierte gradvis men hundene ble aldri paretiske eller paralytiske. De ble avlivet 11 måneder gamle på grunn av ingen tegn til bedring, en antatt dårlig prognose og av dyrevernsmessige årsaker. Begge hundene ble obdusert.

2.5 Laboratorieresultater

2.5.1 Hematologi og serumbiokjemi

Det ble tatt fullblod og EDTA-blod av begge hundene for undersøkelse av hematologiske verdier og biokjemiske parametre, og utføre protein elektroforese. Prøvene ble analysert ved Sentrallaboratoriet ved NVH.

De hematologiske verdiene lå innenfor normale referanseverdier for begge hundene. Det var intet tegn til infeksjonsbilde på hematologien.

Standard biokjemiske parametre for lever-, galle- og nyrefunksjon lå innenfor normale referanseverdier for begge hunder. Elektrolyttverdier ble funnet normale hos begge hunder. I tillegg ble det målt glukose og totalt og fritt T4. Hannhunden hadde fritt T4 på 4 pmol/L (referanseverdi: 7-45 pmol/L). Øvrige verdier lå for begge hundene innen referanseområdene.

Proteinelektroforesen var normal hos begge hundene.

2.5.2 Urinundersøkelse

Urinen ble oppsamlet ved cystocentese. Fargen var normal, urinen var klar og hadde jevn homogenitet. Den hadde noe vammel lukt. Urinstixen viste spor av protein og blod (+) i urinen, men den var negativ for de andre parametrene, glukose, ketonlegemer, urobilinogen og bilirubin. pH-verdien var 6.

2.6 Røntgenundersøkelse

Det ble tatt røntgen av kraniet og hele kolumna på begge hundene uten sikre røntgenologiske funn.

2.7 Computertomografi-undersøkelse (CT)

Det ble tatt CT-bilder av kraniet til begge hundene uten sikre patologiske funn. Det ble også tatt CT-bilder av kraniene til en frisk kullbror og moren til hundene for sammenlikning.

2.8 Patoanatomisk undersøkelse

Hundene ble obdusert ved Seksjon for patologi, Institutt for morfologi, genetikk og akvatisk biologi, Norges veterinærhøyskole, NVH.

2.8.1 Makroskopisk undersøkelse

Begge hundene var i normalt godt hold, hannhunden veide 10 kg og tispa veide 6,5 kg. Ved obduksjonen ble det ikke påvist makroskopiske forandringer.

2.8.2 Mikroskopisk undersøkelse

De mikroskopiske forandringene var diffust spredt i store deler av sentralnervesystemet. Forandringene var stort sett forholdsvis moderate, men det var påfallende at de var bilaterale og symmetriske hos begge hundene. Det var hovedsakelig hvit substans som var affisert. Det ble ikke funnet patologiske forandringer i *N. ischiadicus* eller i nerver fra *plexus brachialis*. Ingen andre perifere nerver ble undersøkt. De øvrige organene og skjelettmuskulaturen var uten forandringer.

De patologiske forandringene er fremstilt skjematisk etter lokalisering, type og grad av forandring (Tabell 2).

Den mest utbredte patologiske forandringen bestod i vakuoler som fantes i varierende grad i de ulike områdene. I noen områder fantes kun to, tre vakuoler, mens synsfeltet i andre områder var preget av dem og gav vevet et spongiøst utseende (Figur 3).

Diffust spredt i enkelte av områdene som også hadde vakuoler var det eosinofile, avrundete legemer, spheroider (Figur 4). I enkelte områder kunne man også finne runde strukturer liggende som perler på en snor. Noen få cellelegmer hadde undergått sentral kromatolyse i form av tap av Nisselske granula sentralt og perifert plassert kjerne.

I noen få områder var det proliferasjon og hypertrofi av støtteceller, såkalt gliose (Figur 5).

Det var ingen tegn til nekroser, blødninger, betennelsesceller, avleiringsmateriale eller liknende i noen av snittene.

Både sensoriske og motoriske områder var affisert, og i ryggmargen var det således forandringer både i descenderende og ascenderende baner forandringer, spesielt i form av vakuolisering (Figur 6). I enkelte av spinalrøttene var det også multiple vakuoler (Figur 7).

Det vestibulære systemet har forandringer i de vestibulære kjerner og deres fibre i medulla oblongata.

Flere sentrale områder i hjernen har også patologiske forandringer, blant annet *capsula interna, thalamus* og *pyramis.* Her ble det påvist både vakuolisering, oppsvulming av fibre og gliose (Figur 5).

Det ble ikke funnet tydelige patologiske forandringer i selve cerebellum, men derimot i cerebellære forbindelser som rostrale lillehjernestilk, vestibulære fibre og pontocerebellære fibre.

DISKUSJON

3.1.Vurdering av histopatologiske funn

Vakuolene, som er de tydeligste funnene i snittene, antas å være oppstått ved splitting av myelinlameller rundt aksonene, og vil således være å betrakte som en myelindegenerasjon.(10b) Dette kan være en indikator på oligodendrocytt-skade, men da det også forekom en del legemer som kunne representere oppsvulminger på nervefibre, er det vel så sannsynlig at myelindegenerasjonen er sekundær til aksonskade.

Hvis det oppstår en alvorlig skade på aksonet vil den distale del med myelinet undergå forskjellige stadier av Wallersk degenerasjon.(11) Dette kan ses som de beskrevne oppsvulmede strukturene som forelå som perler på en snor. De største eosinofile legemene, sfæroidene, kan representere degenererte cellelegemer eller dendritter. At det ble påvist cellelegemer som viste sentral kromatolyse kan også tyde på aksonal skade.(12)

Gliose er en uspesifikk respons på en skade i sentralnervesystemet og antas i dette tilfellet og skyldes tap av nervefibre.(10a) Noen steder ble det påvist gliaarr som tegn på at skaden er av eldre dato.

3.2 Mulige årsaker til progressiv ataksi hos jack russell terrier.

Hos disse hundene ble det påvist degenerasjon av myelin. Årsakene til primære myelinskader kan være virusinfeksjoner, intoksikasjoner, sikulasjonsforstyrrelser, ernæringsbetingede- eller metabolske lidelser.(10b,d) Tatt i betraktning hundenes alder ved første tegn på sykdommen er det nærliggende å anta at det har foreligget en forstyrrelse i utviklingen av sentralnervesystemet. Den symmetriske utbredelsen av forandringene støtter også en slik antakelse. Organer i utvikling, i dette tilfellet sentralnervesystemet, er sterkt avhengige av ulike enzymer involvert i metabolismen av spesifikke cellulære bestanddeler som for eksempel aminosyrer og karbohydrater. En arvelig enzymdefekt kan forstyrre denne metabolismen og være årsak til myelindegenerasjonen.(10d) Dette er hovedsakelig beskrevet hos mennesker, men også hos husdyr og forsøksdyr.

Primær aksonskade kan forårsakes av direkte traume, ischemi, infeksjoner, intoksikasjoner og mangel på essensielle næringsstoffer.(10a) Sentral kromatolyse er cellelegemets respons på tap av dets akson. Aksonenes reaksjon på skade er ofte oppsvulming. Oppsvulmingene, eller sfæroidene, er et patologisk kjennetegn ved neuroaksonale dystrofier, og finnes også spredt i sentralnervesystemet ved noen lysosomale lagringssykdommer, ved vitamin E-mangel, ved parasittskade, infarkter, ryggmargskompressjoner og ved aldring.

Neuroaksonale dystrofier er en gruppe arvelige eller ervervede neurodegenerative sykdommer som kan opptre hos mennesker og dyr.(10d) Nedarvingen, der den er kjent, er autosomal og recessiv. Tilstanden er beskrevet hos flere hunderaser, blant annet hos rottweiler. Her er det observert unge hunder med unormal, klumsete gange, som innen et par år utvikler tegn på cerebellær ataksi.

Lysosomale lagringssykdommer forårsakes av defekter i lysosomale enzymer i cellene i nervesystemet. (9b) Enzymdefektene forstyrrer den normale metabolske degraderingsprosessen av lipider, glykoproteiner, glykogen og mukopolysakkarider. Dermed opphopes det ufordøyde materialet i lysosymene og forstyrrer normal cellulær funksjon slik at cellene dør. De fleste lysosomale lagringssykdommene har en autosomal recessiv nedarving. Med de fargemetodene som ble brukt på de histologiske snittene fra vårt materiale ble det imidlertid ikke funnet tegn til opphopning av noe spesielt materiale i cellene.

For de to kasusene i oppgaven har man ikke kunnet ettervise skader som tyder på at en eventuell myelindegenerasjon eller aksonskade skyldes ervervede tilstander som infeksjon, intoksikasjon, traume, avleiringssykdommer, parasittskade eller liknende. Det styrker mistanken om at sykdommen er av arvelig natur.

Det er ut i fra tidligere undersøkelser av en tilsvarende sykdom hos fox terrier antatt at sykdommen er arvelig og at den følger en autosomal recessiv arvegang.(1,2) Det er ikke gjennomført arvelighetsstudier hos jack russell terrier, men tilstanden er beskrevet av Hartley og Palmer i 1973 og har svært mange fellestrekk med tilstanden hos fox terrier.

Parson jack russell terrier ble "utviklet" i England på attenhundretallet på basis av flere andre raser, blant annet fox terrier.(13) Den nylig registrerte rasen jack russell terrier har også innslag av fox terrier samt flere andre raser. Vi kan derfor ikke utlukke at det er en sammenheng mellom dette og utviklingen av sykdommen hos begge rasene.

3.3 Sammenheng mellom histopatologiske funn og kliniske tegn

I innledningen ble ataksi inndelt i tre anatomiske kategorier: sensorisk, vestibulær og cerebellær. Den histopatologiske beskrivelsen av de to kasusene er et eksempel på at alle de tre systemene er involvert og har patologiske forandringer. Ataksien hos disse hundene kan forklares ut fra forandringer lokalisert både i sensoriske og motoriske baner i ryggmargen, i vestibulær-apparatet, i cerebellære forbindelser samt i sentrale hjerneområder som *capsula interna, thalamus og pyramis*. I *capsula interna* passerer alle nervefibrene mellom storehjerne og hjernestamme, både sensoriske og motoriske. *Thalamus* er omkoblingssted for så å si alle sensoriske baner til storhjernen, og i *pyramis* går pyramidebaner som har betydning for finmotorikk.

Det er ikke tidligere beskrevet så utbredte histopatologiske forandringer hos unge fox terriere eller jack russell terriere med progressiv ataksi..

3.4 Arvelighet og etisk vurdering.

Progressiv ataksi hos unge hunder er en tilstand som er beskrevet blant annet hos parson jack russell terrier og glatt-håret fox terrier. Det er satt fram påstander om at tilstanden er arvelig.(1,2,3)

I vårt tilfelle har to hunder av rasen parson jack russell terrier oppdrettet i Norge utviklet tegn på progressiv ataksi i ung alder. Kennelen har ikke hatt avkom med sykdommen tidligere, og kjenner ikke til andre syke avkom fra forfedrene.(4)

I 1957 beskrev Bjørk, Dyrendahl og Olsson 27 tilfeller av progressiv ataksi hos enkelte stammer av glatt-hårete fox terriere oppstått over en periode på 15 år.(1) Undersøkelse av stamtavlene til de 27 hundene viste at innavl var praktisert i varierende utstrekning og at det fantes felles forfedre blant mødrene og fedrene.

I to kenneler hvor progressiv ataksi første gang ble oppdaget tidlig på 1940-tallet kunne man i ett tilfelle spore sykdommen tilbake til en mye brukt hannhund importert fra England.(1) I et annet tilfelle overførte en kjent avlstispe med engelske aner defekten til flere generasjoner. Linjene etter denne tispa ble tatt ut av avl i 1946 og det ble ikke oppdaget nye tilfeller av ataksi siden.

I Sverige oppdaget man sykdommen på slutten av 1950-tallet hos enkelte linjer av glatt-hårete fox terriere. Sykdommen fantes hos avkom etter en enkelt hannhund og

hans sønner. Hannhunden var avkom etter parring med bror og søster, mens hans sønner ble parret med forskjellige, men beslektede, tisper.

Hos jack russell terrier er ikke liknende arvelighetsstudier gjennomført. Det er påstått at flere hunder av rasen i England har vist tegn på progressiv ataksi over flere år, men kun to tilfeller er beskrevet av Hartley og Palmer i 1973.(3) Anamnesen og patologien tilsa at tilstanden var medfødt hos disse hundene, men det bli ikke tatt stilling til arvelighetsspørsmålet.

For å kunne dokumentere at sykdommen er arvelig, må det utføres bevisste paringer mellom sikre og mistenkte bærere eller foreligge omfattende stamtavlegranskinger. Da nedarvingen er antatt å være autosomal og recessiv må det i tillegg fødes tilstrekkelig store kull til at sykdommen kan komme til syne. Flere forhold gjør denne metoden for arvelighetsundersøkelse problematisk. Et problem er at bærerene av sykdommen er klinisk friske. Et annet problem er at syke individer tidligst viser kliniske symptomer når de er noen måneder gamle. Et tredje problem er at det ofte ikke fødes så store kull av rasen, slik at kull kan fremstå som friske, men allikevel ha bærere.

Så lenge vi ikke har kartlagt hundens genom eller finner andre metoder for å registrere bærere av sykdommen, er det kun via slike testparinger over generasjoner at vi kan finne frem til bærerne. Dermed kommer det en del etiske vurderinger inn i bildet. Er det etisk forsvarlig å avle fram avkom med mulighet for å utvikle en progressiv sykdom som vi ikke kan behandle? Bør det selges valper som muligens er bærere av sykdomsgenet? Bør slike hunder kastreres for å unngå mulige fremtidige paringer?

På den annen side er materialet av parson jack russell terrier i Norge foreløpig lite. Har vi "råd til" å utelukke mulige bærere fra avlen med tanke på det genetiske mangfoldet? Per i dag har vi kun sett to tilfeller av sykdommen i Norge. Vi vet ikke hvor mange bærere som eksisterer, og så lenge vi ikke kan spore sykdommen tilbake til en spesiell linje er det vanskelig å utrydde den.

På den annen side blir rasen stadig mer populær og dermed øker muligheten for at vi vil få se flere syke individer. Hvis det avles mye utenfor de seriøse oppdretterene vil det kunne bli enda vanskeligere å registrere bærere for å forsøke å utrydde sykdommen.

Det optimale hadde vært å finne en metode til å registrere bærere mens de var i live. Slik situasjonen er finnes ikke en slik metode. Når hundens genom blir kartlagt,

vil mange formodentlige arvelige sykdommer kunne diagnostoseres og registreres, også denne. Til da er det kun via seriøs avlsplanlegging at vi kan forsøke å redusere antallet hunder med denne sykdommen.

TABELLER

Tabell 1: Neurologiske funn som differensierer perifer fra sentral vestibulær skade.

Perifer vestibulær skade	Sentral vestibulær skade
Oppmerksom, normalt våken	Ofte nedstemt
Skjev hodeholdning	Skjev hodeholdning
Sirkelgange, rulling og lening mot affisert side	Sirkelgange, rulling og lening mot affisert side
Nystagmus - horisontal eller roterende	Nystagmus - horisontal, roterende eller vertikal
Stillingsnystagmus - kan veksle mellom horisontal og roterende	Stillingsnystagmus - veksler mellom horisontal og roterende til vertikal
Stillingsstrabismus	Stillingsstrabismus
Skade på hjernenerve VII (*n.facialis*)	Skade på hjernerve V (*n.trigeminus*), VI (*n.abducens*), VII (*n.facialis*)
Horners syndrom	Ingen tegn til Horners syndrom
Mild ataksi og nedsatt likevekt	Alvorlig ataksi
	Ipsilateral hemiparese eller quadriparese
	Nedsatt hoppe- og plasseringsreaksjon
	Ipsilateral hypermetri
	Bevisst nedsatt proprioseptiv sans
	Repeterende ufrivillig nikking med hodet

Tabell 2: Skjematisk fremstilling av de patologiske forandringenes lokalisasjon, grad av forandring og type forandring.

Lokalisasjon i sentralnervesystemet	**Grad av forandring**	**Vakuolisering**	**Oppsvulming av fibre**	**Gliose**
Cerebrum				
Capsula interna	+++	++	++	+
Corpus callosum	+	+		
Nucleus caudatus	n			
Basalgangliene	n			
Diencephalon				
Thalamus	+	+		
Hypothalamus	n			
Hjernestammen:				
Metencephalon				
Pons	++	++		
Cerebellum:				
cortex	n			
medulla	n			
Mesencephalon				
Nucleus ruber	+	+	+	
Crus cerebri	+++	+++		
Medulla oblongata				
Pyramiden	+++	+++	+	
Nucleus gracilis og cuneatus	+	+		
Leminscus medialis	+	+		
Nucleus vestibularis	++	++		
Vestibulærfibre	++	++	+	
Fasciculus longitudinalis medialis (FLM)	++	+	++	
Pontocerebellære fibre	++	++	++	
(Corticospinale og corticobulbære fibre)				
Lillehjernestilkene:				
Rostrale	+	+		
Kaudale	n			
Mediale	n			
Krysning av fremre lillehj.stilker	+	+	+	
Annet				
Tractus spinothalamicus	++	++		
Medulla spinalis:				
Fasciculus gracilis og cuneatus	++	++		
Dorsolaterale funiculus	++	++		
Laterale funiculus	+++	+++		
Dorsale og ventrale spinalrøtter	++	++		
Ventrale funiculus	++	++		

Tegnforklaring: + enkeltvise forandringer i synsfeltet , ++ diffust spredte forandringer i synsfeltet, +++ forandringer i store deler av synsfeltet, n normalt

FIGURER

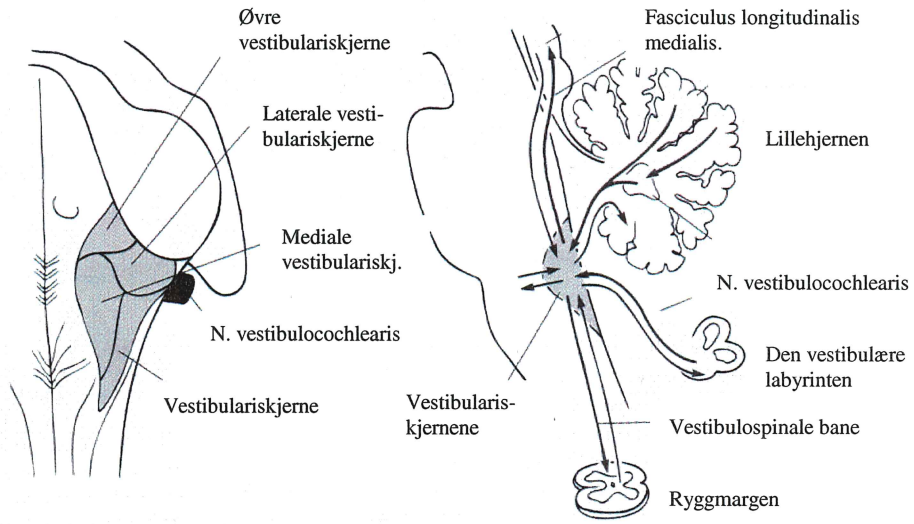

Figur 1: Vestibulariskjernenes beliggenhet og viktigste forbindelser. Figuren til venstre viser et langsgående snitt gjennom den forlengede marg sett ovenifra, med plassering av vestibulariskjernene. Figuren til høyre viser de viktigste afferente og efferente forbindelsene mellom de vestibulære kjernene og ryggmargen, hjernestammen, cerebellum og cerebral cortex.

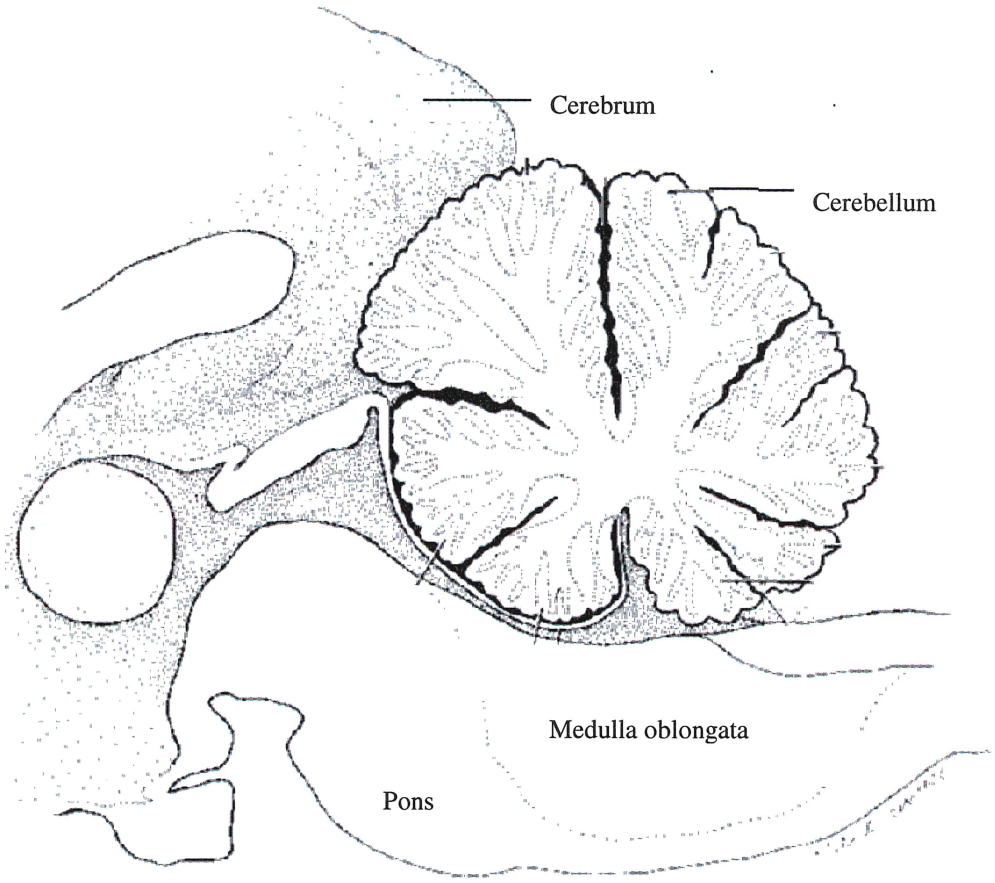

Figur 2: Sagittalsnitt av den kaudale del av hjernen. Figuren viser cerebellums anatomiske plassering i forhold til cerebrum, medulla oblongata og pons. Figuren viser også hvordan cerebellum er inndelt i ni lapper.

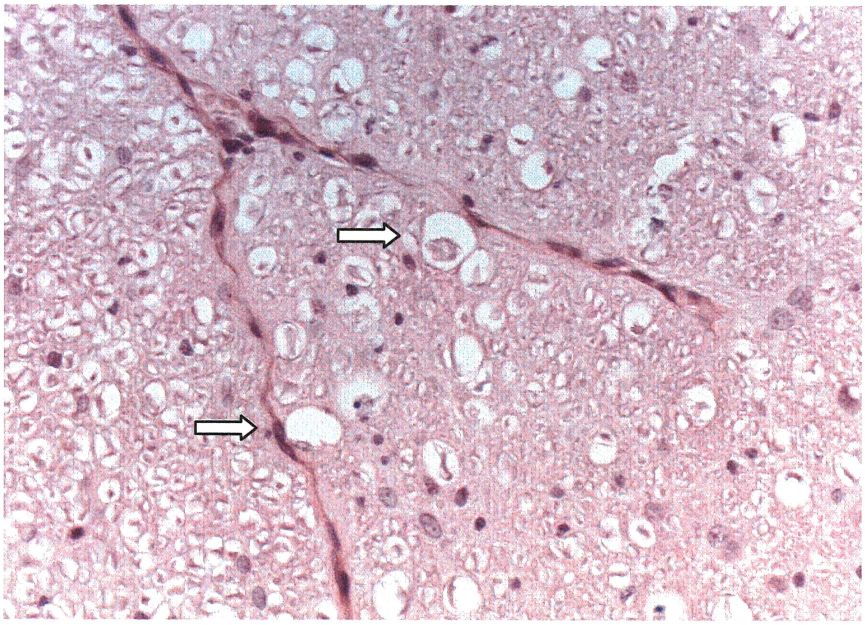

Figur 3: Dorsolaterale funiculus . To store og flere små vakuoler (piler). HE 20 x

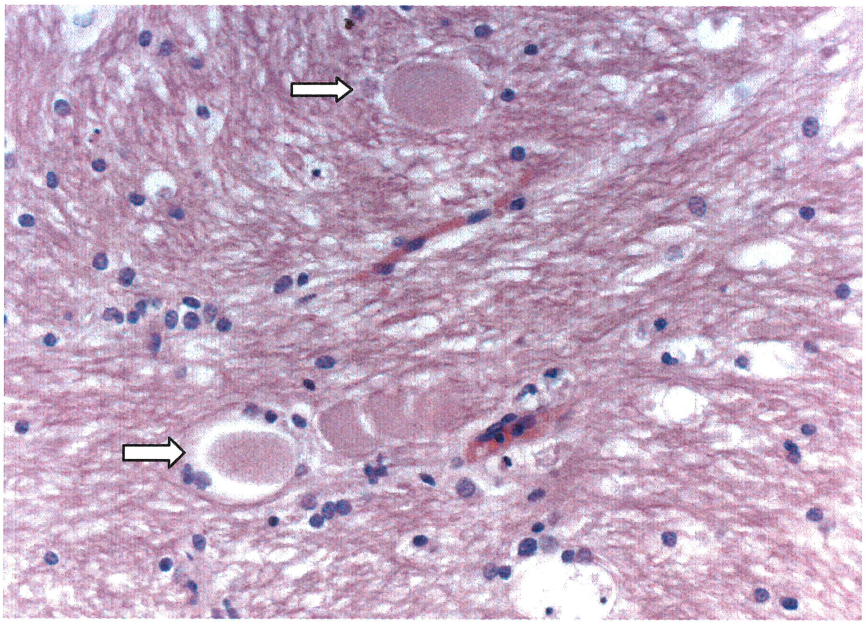

Figur 4: Capsula interna. Sfæroider (piler). HE. 40x

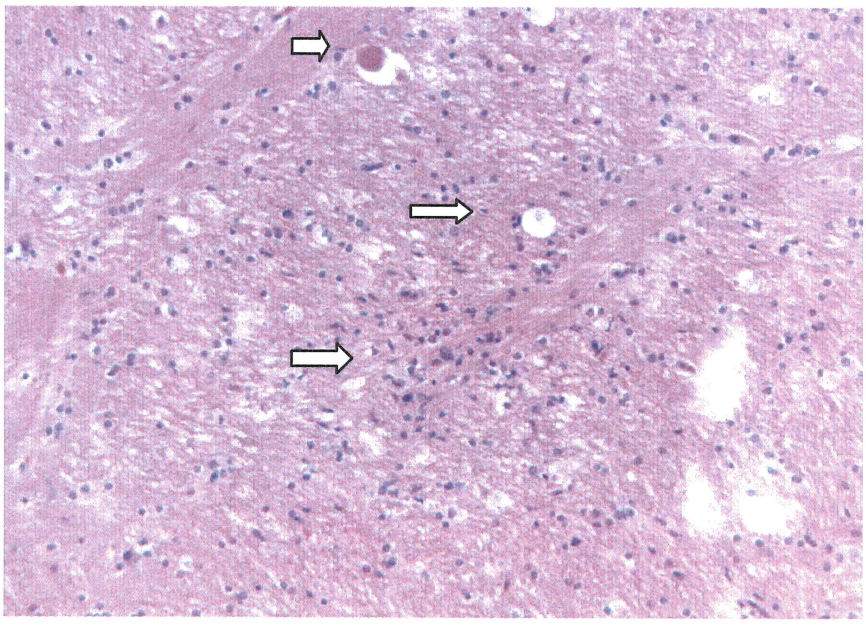

Figur 5: Capsula interna. Sfæroide (øverste pil), vakuole (midterste pil), og gliose (nederste pil). HE. 20 x

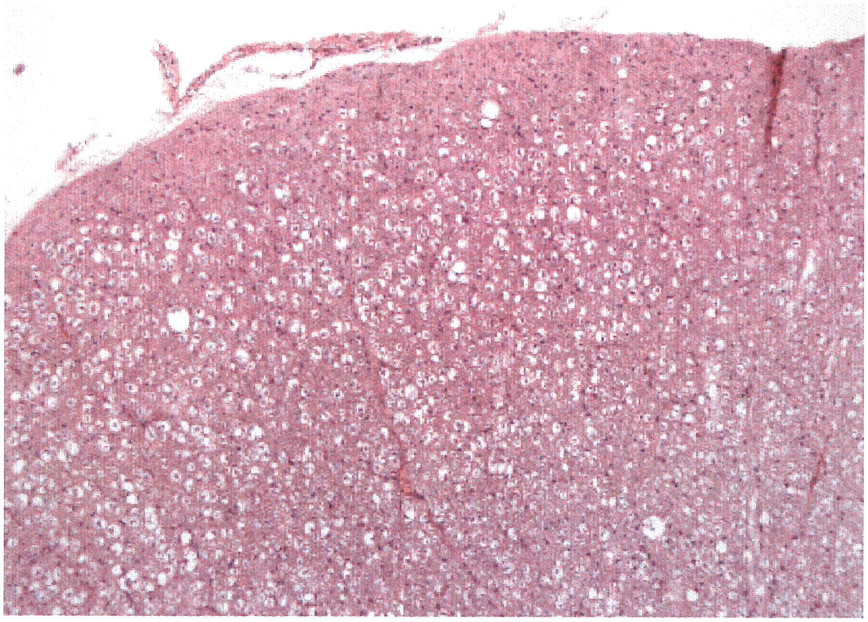

Figur 6: Ventrale pyramidebane. Mange vakuoler. HE 10x

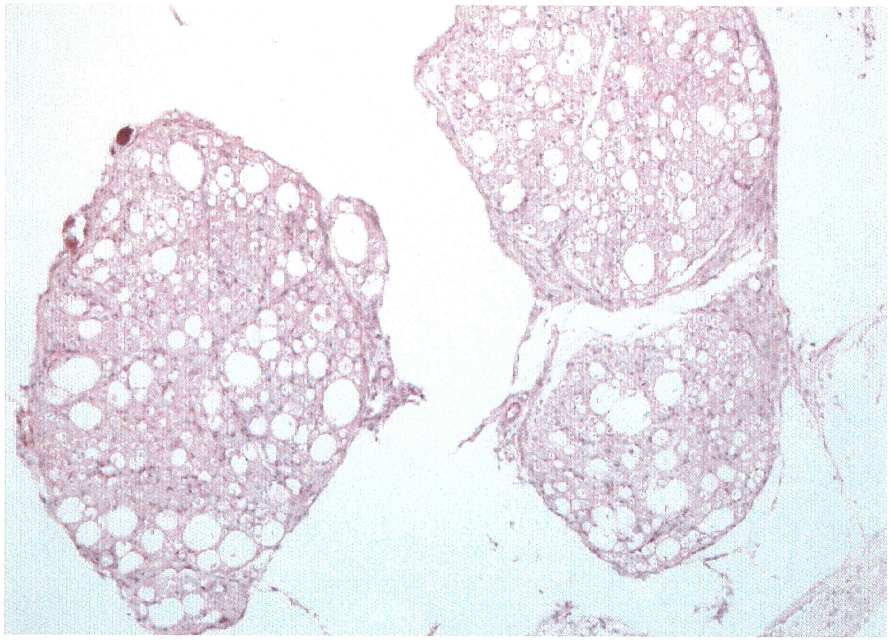

Figur 7: Spinalrøtter med store vakuoler. HE

REFERANSER

1. Bjørk G, Dyrendahl S, Olsson SE: Hereditary ataxia in smooth-haired fox terriers, Vet Rec 1957; 69: 871-6

2. Bjørk G, Mair W, Olsson SE, Sourander P: Hereditary ataxia in fox terriers. Acta Neuropath.1962;1(suppl); 45-8

3. Hartley WJ, Palmer AC: Ataxia in Jack Russell terriers. Acta Neuropath.(Berl) 1973; 26: 71-4

4. Lena Kjempengren. Personlig meddelelse. 2002

5a-b. Oliver JE jr, Lorenz MD: Handbook of Veterinary Neurologic Diagnosis. Philadelphia, WB Saunders Co, 1983 s.23-4(a),223-7(b)

6a-e. De Lahunta A: Veterinary Neuroanatomy and Clinical Neurology. sec.ed.Philadelphia, WB Saunders Co, 1983, s.156-161(a),163-4(b),241(c),246-252(d),262-272(e)

7. Dyce KM, Sack WO, Wensing CJG: Textbook of Veterinary Anatomy. sec.ed.Philadelphia, WB Saunders Co, 1996, s.277

8. Kornegay JN: Ataxia of the Head and Limbs: Cerebellar diseases in dogs and cats. Prog Vet Neurol. 1990; 1, 255-74

9a-d. Chrisman CL: Problems in Small Animal Neurology. 2.utg., Philadelphia, Lea & Febiger, 1991, s.18 (a),139-141(b),269-279(c), 319-320(d)

10a-d. Summers BA, Cummings JF, De Lahunta A: Veterinary Neuropathology. St Louis, Mosby, 1995, s. 3-8(a),16-17(b),29(c),208-327(d)

11. Bjerkås I: Kompendium i nervesystemets patologi. 1984, s. 11

12. Jenkins T: Functional Mammalian Neuroanatomy. 2.utg., Philadelphia, Lea & Febiger, 1978, s. 136

13. Norsk terrierklubb.